

SLAĐANA MITROVIĆ¹

Rana v likovni formi

Izveček: V likovni umetnosti so podobe predrtega, ranjenega, mučenega, razkosanega, pohabljenega ali obglavljenega telesa močno zastopane v vseh obdobjih zgodovine. Ikonografija rane ima dolg časovni obseg in strast do upodobitve odprtih teles se lahko primerja samo še z umetniškim aktom. V zgodovini slikarstva in kiparstva je ranjeno telo največkrat zastopano v različicah Kristusovega pasijona in krščanskih mučencev, biblijskih zgodb o obglavljanju in pokolih. Problematizacija rane je aktualna tema moderne in sodobne umetnosti. V drugi polovici 20. stoletja, okoli leta 1965, ko nastopi dunajski akcionizem, ter med letoma 1968 in 1974, ob ključnih mejnikih telesne umetnosti (*body art*), so umetniki v performativnih praksah in hepeningih razbijali ustaljene predstave o ranjenem in penetrabilnem telesu. Izpostavili so tesnobno predstavo umetnikovega telesa. Na podlagi analize umetniških fotografij Rudolfa Schwarzkoglerja članek pokaže, kako je rana materializirana kot likovni problem.

Ključne besede: rana, kastracija, dunajski akcionizem, avstrijska umetnost, Rudolf Schwarzkogler

UDK: 77: 616-001.41

The Wound in Visual Art

Abstract: The fine arts abound in images of the pierced, wounded, tortured, dismembered, crippled or decapitated body in all historical

¹ Dr. Slađana Mitrović je zaposlena na *Alma Mater Europaea - Institutum Studiorum Humanitatis*, Fakulteti za podiplomski humanistični študij, Ljubljana. E-naslov: mitrovic.sladjana@gmail.com.

periods. The iconography of the wound is of long standing, and the passion for depicting open bodies can only be compared to the enthusiasm for the nude. In the history of painting and sculpture, the wounded body is most often represented in renditions of Christ's Passion and Christian martyrs, as well as of Biblical stories about decapitation and slaughter. The topic of the wound has proved relevant to modern and contemporary art as well. In the second half of the 20th century, around 1965, when the Viennese Actionism appeared, as well as between 1968 and 1974, the two milestone dates of body art, artists engaged in performative practices, shattering the notions of the wounded or penetrable body which dominated at the time. What they exposed was the anxious image of the artist's body. By analysing the art photos by Rudolf Schwarzkogler, the paper shows how the wound is materialised as a topic of visual art.

Keywords: Rudolf Schwarzkogler, Austrian art, wound, castration, Viennese Actionism



Rana se nanaša na krvavenje in krutost. V običajni predstavi je posledica nasilja ali fizične poškodbe, ustvari sled, ureznino, raztrganino, vbod na telesu. Tam je telo odprto, penetrabilno, zato tudi preveč občutljivo in dovzetno za vstop snovi iz okolja. Rana je nevarna, ker grozi na dveh ravneh: na mestu predrte kože je celotno telo izpostavljeno vdoru mikroorganizmov, klic in infekciji, hkrati pa pretrganje telesnega tkiva grozi, da onesnaži in okuži vse okoli sebe. Rana ni zgolj naše srečanje z živim organom, delujočimi in utripajočimi celicami življenja, temveč predrtju kože sledi krvavenje, masiven izliv krvi, odmiranje telesnih tkiv, hude poškodbe organov in nenadna smrt. Vsako, še tako neznatno predrtje telesa ogroža življenje, saj ne-

zaceljena odprta rana povzroča gnitje, smrad in širjenje bolezni. Predrto ali ranjeno telo ima množstvo kulturnih pomenov, z likovnega vidika pa tudi bogato zgodovino. Odprte rane in poškodbe kože so bile stalnice srednjeveškega življenja, ki so opredelile brezpravni status gobavcev in sifilitikov. V prvotnih matriarhalno urejenih družbah je v povezavi z ženskim spolnim organom rana imela pozitiven kontekst. Veljalo je, da periodično krvaveče žensko telo vrača življenjsko materijo k materi Zemlji in se sočasno samo celi.² Curljajoče odtekanje krvaveče notranjosti na površino se v psihičnem aparatu še vedno arhaično oklepa izlivanja maternice. Michael Leiris pravi: "Na ženski organ sem na splošno navajen gledati kot na nekaj umazanega ali kot na rano, ki ni zato nič manj privlačna, je pa vendarle nevarna, kakor vse, kar je krvavo, sluzavo in nesnažno."³ Patriarhalne interpretacije so odtekajočo kri ženske metaforično prevrednotile v življenjsko grožnjo kužne, sveže odprte rane, saj predstavlja in ima – ker je to ena redkih oblik rutinskega izločanja krvi iz telesa – še posebno moč, da konstituira simbolno anomalijo. V likovni umetnosti se najpogosteje srečamo z materializacijo Kristusove rane ali s pogledom v zevajočo votlino za študij anatomije namenjenega telesa. Dotakljiva religiozna reža v telesu simbolizira Kristusovo vstajenje in njegovo resnično prisotnost (Jn 20, 24–29). Prigoda nejevernega Tomaža pravi, da je lahko občutil toplo, lepljivo in viskozno snov učiteljeve rane ter šele z dotikom, s prstnim prodorom vanjo, začel verjeti, da se je ponovno rojeni bog pojavil v človeški podobi. Likovna umetnost je razvijala podobe ranjenega telesa zaradi utrjevanja pobožnosti in zagotavljanja pokornosti ustaljenemu redu. Upodobitve mučenega, ranjenega in križanega Kristusa so vzbujale občutke krivde, samoobtoževanja, kesanja, sramu, zato so tovrstni prizori slu-

² Lubell, 1994.

³ Povzeto po Beauvoir, 1999, 243.

žili kot pripomočki za meditacijsko prakso, ki je vodila k ponižnosti in obljubljala odrešitev.⁴ Razkazovanje silno krvavečih ran boga, ki se je žrtvoval za človeka, je ustvarjalo intenzivno atmosfero vživljanja in sočutja. Vernike je pozivalo k identifikaciji in posnemanju, da bi dosegli ekstazo, kjer je izginila razlika med življenjem in smrtjo, prisotnim in odsotnim. S krvjo popolnoma obrito Kristusovo telo je utelešalo fontano, ki obljublja večno življenje, njegova ranljivost pa je bila vir vsega dobrega in večne ljubezni.⁵ Posvečenost ranam in povečevanje popolne razpustitve duha zaradi združevanja s trpečim, mutiliranim Kristusovim telesom so intenzivno razvijale mistične prakse zgodnjega 14. stoletja. Kristus je osebno razodel svoje telo posvečenim osebam, med njimi je bilo veliko žensk, kot so Katarina Sienška, Ida Louvainska in sveta Lutgarda. Upodobljene zarezze so predstavljale neposredno možnost vstopa v Kristusovo telo, s katerim so se želele združiti.⁶ Odprto telo je ustvarjalo komunikacijo med človeškim in božjim, zato so likovne podobe vernike nagovarjale k dolgotrajni poglobljeni kontemplaciji, posvečenem zrenju ali poljubljanju Kristusove stranske rane, *mensura vulneris*.⁷ Fascinacija s Kristusovimi ranami je zagotavljala udobno zatočišče osebnega trpljenja. Upodobitve so nosili v obliki amuletov, kajti verjeli so, da imajo nadnaravno moč, s katero lahko zaustavijo vsako obliko iztekanja krvi, se zaščitijo pred sovražniki in odpravijo vse vrste zla.⁸

⁴ Mikuž, 2007, 19–22.

⁵ Mikuž, 2013, 29–30.

⁶ Manj krvav in manj nasilen je obred evharistije. S transsubstanciacijo sta se božje sveto telo in kri spremenila v kruh in vino, ki ju krščanski verniki ritualno použijejo.

⁷ Posebej privilegirana in čaščena v evharističnih procesijah je bila Kristusova stranska rana, narejena s kopjem, iz katere sta pritekli kri in voda. Gre za zadnjo, smrtno rano, s katero mu je Longin prebodel srce.

⁸ Rubin, 1997, 302–305.

Rana je pasaža med dvema prostoroma, med zunaj in znotraj, artikulira mejo in predstavlja trk različnih svetov. Po strukturalistični teoriji Mary Douglas odprtino v telesu opredeljujemo z gnusom in nečistočo, ker posamezne substance, kot so kri, gnoj in drugi izcedki, prestopijo natančno določeno mejo prej zaprtega in celovitega telesa; snov postane nečista in nevarna, ko zapusti svoj izvorni prostor in se znajde na nepravi strani: "To, kar enkrat zapusti telo, je prepovedano sprejeti nazaj in se ga je treba strogo izogibati. Najnevarnejša je nečistost tistega, kar je enkrat že izstopilo iz telesa in se vanj ponovno vrnilo." Njena študija je zanimiva, ker pokaže, da se družbeni koncepti nečistosti in tabujev ujemajo z mejami telesa. Vsaka substanca, ki zmoti urejeno relacijo zaprtega telesa do okolice, sproži negativno povezovanje z gnusom, nečistočo, prepovedanim, nedotakljivim in nevarnim.⁹ Rana je motnja, ker poruši običajno dožemanje telesa; telesna celovitost razpade. Rana se cepi v dvoje: je tisto, kar nam je najbližje, del našega telesa in sam vhod v najintimnejšo notranjost, a je hkrati tudi paradoksn tujek, odprtina, ki ogroža naš nadaljnji obstoj. Je stičišče najbližjega in hkrati najbolj tujega, neznanega prostora. Psihoanaliza uporablja skovanko *éxtimité*, ki je sestavljena iz predpone *éx-* (od, zunaj) in besede *intimité* (zasebno), da bi označila točko zajedanja notranjega in zunanjega, zev, vmesni prostor, kamor zdrsa telesno tkivo. V lacanovskem poučevanju *ekstimno* pomeni, da je nekaj zunanosti in tujosti že v notranjem in skrajni bližini. Kontekstu se najlažje približamo z etimologijo besede notranje, ki je latinskega izvora (*interior*) in označuje bližino, izničenje vsake prostorske oddaljenosti. Superlativ notranjega je intimno, *intimus* (lat.), ki pomeni najglobljo točko notranjosti. V literarnem smislu je najintimnejše tudi najbolj skrito, netransparentno, odmaknjeno od pogleda, nevidno, zadržano, nam oddaljeno, nedosegljivo, zato v psihoanalizi ekstimno ni

⁹ Douglas, 2010, 69.

nasprotno intimnemu, temveč pravi, da se nam tista najgloblja notranjost pojavlja kot tujek, parazit in grozeče jedro.¹⁰ Odprtina rane, krvaveča zareza in globina telesne špranje v likovnem mišljenju konceptualizira smisel podobe; podobe se odpirajo našim čutom enako kot telesa, ki jih gledamo. Upodobitev telesne rane ni zgolj ilustracija ali dokument krutosti, temveč kot skrajno notranja izkušnja konstruira mejo pogleda in mejo podobe. Silovita razmaknjenost reže ranjenega telesa ali zevajoča raztrganina odpre pogled na meso, ki ga nikoli ne vidimo, tako utre pot k najglobljemu, skriteму in mističnemu; na enak način nam podoba, navidezno netransparenten objekt, odkriva nikoli še videno, nepredstavljivo in nespoznano.¹¹

V drugi polovici 20. stoletja so nove oblike umetniških praks artikulirale različna stanja telesa, predvsem se je pojavila potreba po razmišljanju o umetnikovem telesu kot živem organizmu, ki aktivno izmenjuje komunikacijo in substance z družbenim prostorom. Po koncu vojne je doživljanje destrukcije sveta, uničenja vrednot, raztelesenja in pesimističnega svetovnega nazora pritiskalo na prevrednotenje umetnosti v družbenokritičen aparat, ki ustvarja politične posledice. Med najradikalnejšimi gibanji srednje Evrope je dunajski akcionizem s provokacijsko neposrednostjo in šokantno brutalnostjo ustvarjal ne samo nove umetniške forme, temveč novo podobo propadlega človeka v destruktivni družbi. Rudolf Schwarzkogler (1940–1969) skupaj s Hermannom Nitschem, Günterjem Brusom in Ottom Mühlom predstavlja prvo generacijo povojnih avstrijskih umetnikov,

¹⁰ Paralelni pomen bi lahko poiskali v Freudovi raziskavi *domače-nedomače* (*unheimlich*), kjer pokaže, da si izraza nista tako nasprotna, kot se zdi na prvi pogled. Na neki točki med njima ni možno povleči jasne meje, natanko tam, kjer je domače neločljivo zavozlano z nedomačim, tujim. V še tako znanem videzu je nekaj zastrtega in nespoznanega, kar grozi iz potlačenega jedra. V Bracher, 1994, 76.

¹¹ Več o povezavi odprtine v telesu in podobe: Didi-Huberman, 2007.

ki so stigmatizirali vojno, smrt, trpljenje, mučenje, uničenje in krivdo; njihova dela so pred gledalce kot eksperimentalno orodje in neposredne nosilce dogodkov telesne umetnosti (*body art*) surovo in provokativno postavila raztelesena, razmesarjena telesa, orgije z izbruhi krvi, sveže odprte rane in neposredna dogajanja samopoškodb. Kljub prezgodnji smrti je v kratkem, vendar intenzivnem umetniškem delovanju Schwarzkogler ustvaril bogat opus del. Poleg slikarskih objektov, risb, manifestnih tekstov je v akcionistični fotografiji raziskoval meje poškodovanega, obolelega, pohabljenega in kastriranega telesa. Najbolj znana je njegova serija skoncentriranega ustvarjanja v obdobju med februarjem 1965 in pomladjo 1966. Čeprav je Schwarzkogler za časa življenja bil neznan zunaj avstrijskega okolja, velja danes njegova fotografija skupaj z deli Brucea Naumana, Vita Acconcija, Chrisa Burdna za temeljne nosilce in oblikovalce performativne umetnosti. Leta 1972 so preostali člani dunajskega akcionizma dosegli, da so bila njegova dela razstavljena na *Documenti 5*, kar mu je na podlagi zgrešenih interpretacij prineslo (posmrtno) slavo. Likovni kritik Robert Hughes je 18. decembra 1972 v uveljavljenem časopisu *Time Magazine* objavil članek z naslovom *The Decline and Fall of the Avant-Garde*. Hughes je bil takrat na začetku svoje kariere, a se je zaradi možnosti rednega objavljanja v lastni kolumni newyorškega časopisa z visoko naklado v svetu likovne kritike hitro uveljavil. Sodeč po kritiki, si je Hughes ogledal Schwarzkoglerjeve fotografije v Kasslu; ob razstavi je izšel tudi katalog s šestimi reprodukcijami del. V tonu zagovarjanja visokih vrednot tradicionalne umetnosti, ki je značilen tudi za njegovo poznejše pisanje, je v kritiki odklonilno nastopil do avantgardnega Schwarzkoglerjevega dela. Odkrito je nasprotoval aktualnim, v tistem času še novim, prodirajočim umetniškim oblikam, kot so konceptualna umetnost, video, performans, umetniške akcije in telesna umetnost. Čeprav je bil Hughes pri pisanju omejen na analizo newyorške umetniške scene, je občasno

komentiral mednarodno avantgardno umetnost; tako je o Schwarzkoglerjevih fotografijah zapisal: "Tisti, ki jih zanima usoda avantgarde, bi morali razmisliti o dunajskem umetniku Rudolfu Schwarzkoglerju. Njegov dosežek (omejenega, kot je, ne more predstaviti sam, saj je kot mučenik lastne umetnosti umrl v starosti 29 let) je primerljiv z Vincentom van Goghom. Najbrž že vsak obiskovalec kina ve, da si je Vincent van Gogh odrezal uho in ga podaril prostitutki. Schwarzkogler je sklenil, da tisto, kar resnično šteje, ni več uporaba barve, temveč odstranjevanje odvečnega mesa. Tako je v postopnem napredovanju dela za delom amputiral svoj penis, medtem ko je fotograf akt zabeležil kot umetniški dogodek."¹² Namen članka je bil razkrinkati in zreducirati navidezno kreativno moč avantgardnega umetnika. Schwarzkogler se je v tej situaciji znašel v vlogi grešnega kozla, obsojen na brezvrednost umetniškega izraza. Svoje telo je moral podvreči ekstremnim formam senzacije in samožrtvovanju. Citat nam pokaže, da gre za očitno zgrešeno interpretacijo insceniranih fotografij, ki jih omenjeni kritik razume zgolj kot dokumentarno gradivo ene od akcij umetnikove samoamputacije in samomora. Nadalje pa popačena predpostavka Hughesu rabi za oblikovanje kritične drže do sodobne umetnosti. S Schwarzkoglerjevimi fotografijami želi Hughes bralcu prikazati spodletelost sodobnega umetniškega dogajanja, ki z intenzivnostjo spektakla in s silovito performativnostjo prikriva impotenco ideje in izvirnosti.¹³ Zapis je

¹² Hughes, 1972, 111.

¹³ Umetniški učinek nasilja nad lastnim telesom, ki ga Hughes pripisuje Schwarzkoglerju, je v tistem času najbolj odmeval v performansu *Shoot Chrisa Burdna*, izvedenem 19. novembra 1971, ko se je v kalifornijski galeriji z razdalje petih metrov dal ustreliti v levo roko. Obstaja pa tudi izmišljena zgodba z naslovom *John Fare*, ki od leta 1968 v javnosti kroži kot urbana legenda o performativnem umetniku, ki si je dal odrezati obe roki, moda in se nazadnje samomorilsko obglavil.

sklenil takole: "Toda Schwarzkoglerjeva poteza ima očitno emblemičen značaj. Ker ni imel ničesar povedati in kam iti, je izbral ekstremni izhod, skopil je samega sebe in to imenoval umetnost. Politiko izkušnje usmeri poetika impotence."¹⁴ Hughesova zgrešena interpretacija je v javnosti močno odmevala in porodila številne mistificirane naričije o Schwarzkoglerjevih akcijskih fotografijah. Po mednarodni predstavitvi na *Documenti 5* je nastal "Schwarzkoglerjev mit" – o tragičnem žrtvovanju, intencionalni samokastraciji in samopohabljenju v umetniške namene –, ki je med nadaljnjim kroženjem v strokovnih krogih¹⁵ postal avtentičen avtobiografski podatek in idejna konstrukcija umetnika v figuri mučenika. Hughesova analiza ne pokaže samo, kako likovna kritika spodrsrljaje, ki nastanejo zaradi pomanjkljive raziskave in prehitro izpeljanih sklepov, izrablja za oblikovanje izkrivljenih naričij in utrjevanje ideologij, temveč je za nas zanimiva zaradi same recepcije Schwarzkoglerjevih del. Postavlja se vprašanje, zakaj predpostavka, da Schwarzkoglerjeva fotografija očitno prikazuje zaporedje samopohabljanja in samomor, Hughesa tako zapelje in trivialno oslepi. Kaj je oblikovalo napačno razumevanje, ki sproži povezavo ranjenega telesa, samokastracije in umetniškega dogodka?

Po uradnem mrliškem poročilu je Rudolf Schwarzkogler umrl 20. junija 1969, star 29 let, za posledicami padca skozi okno dunajskega stanovanja.¹⁶ Schwarzkogler je akcijske fotografije ustvaril med izvajanjem šestih akcij v enem letu, od februarja 1965 do začetka leta 1966,

¹⁴ Hughes, 1972, 111-112.

¹⁵ Senzacionalna zgodba se je pojavila v časopisih, revijah in v strokovnih priročnikih, kakšen je *Kunst seit Pop Art* (John A. Walkers, München, 1975).

¹⁶ Ali je šlo za samomor ali nesrečo, je težko reči. Schwarzkogler je bil v zadnjem letu življenja v slabem telesnem stanju in depresiven. Stike je ohranjal le z življenjsko sopotnico Edith Adam in ozkim krogom bližnjih prijateljev. Badura-Triska, Klocker, 1992, 19-24.

torej v obdobju pionirstva dunajskega akcionizma. Fotografija je bila pomemben nosilec idejnega programa in zamisli novih umetniških oblik. Na eni strani je omogočala dokumentacijo neposrednega "živega dogodka" (bila je dokaz performativnih akcij, ki so jih umetniki izvajali pred občinstvom), na drugi pa ne smemo zanemariti še drugega vidika performativne fotografije – bila je samosvoj, avtentičen, idejen in estetski nosilec. Fotografije v performansu niso uporabljali zgolj kot simulacijo ali nadomestek dogodka, temveč je fotografija sama že dogodek, zato umetnik ni imel nujno potrebe po neposredni predstavitvi pred občinstvom. Pri razmišljanju o Schwarzkoglerjevem delu je treba govoriti o akcijski fotografiji kot mediju njegovega umetniškega delovanja in dovršenem umetniškem objektu, saj fotografija dejansko ne dokumentira procesa akcije z namenom ohranjanja dogodka v spominu, temveč je bila akcija inscenirana za fotografski izraz. V nasprotju z drugimi akcionisti, ki so namensko opravičevali neposreden, enkratni spust operacije pred gledalce,¹⁷ je Schwarzkogler pred omejenim številom prijateljev in znancev uprizoril samo eno od skupaj osmih akcij, leta 1965 "Hochzeit" (Poroka), vse druge pa je z jasnim poudarkom na konceptualnem in estetskem mišljenju izvedel v zasebnosti ateljeja ob pomoči fotografa. V Schwarzkoglerjevem primeru fotografija ni dokument o resničnosti performansa, temveč je treba govoriti o *modulaciji telesa s fotografijo*. Kompleksne, premišljene kompozicijske rešitve, estetska dovršenost, črno-bela tonska izvedba in precizna minimalistična vsebina podobe ne pričajo zgolj o telesnem dogodku, temveč ustvarjajo nove oblike telesa.

Na podlagi fotografij, ki so Hughesa vodile k strokovnemu sporodsljaju, skušajmo opisati, kako je Schwarzkogler razvil idejo telesne

¹⁷ V primerjavi z drugimi akcionisti Schwarzkoglerjeve fotografije niso imele posebno dramatičnega obsega in izvirnega zglada v akcionističnem slikarstvu informela.

rane. V katalogu *Documente 5* je bilo objavljenih šest črno-belih fotografij kvadratne oblike v tabelarični razporeditvi, ki naj bi dokumentirale Schwarzkoglerjevo umetniško dejanje skopljenja. V izrezu vse prikazujejo telo mladega moškega v konfrontaciji z različnimi predmeti. Čeprav Hughes samozavestno sklepa, da gre za avtoportretne prizore,¹⁸ je znano, da je Schwarzkogler za svoje akcije uporabljal druge modele. Šest fotografij, ki so bile objavljene v katalogu *Documente*, so naslovljene s 3. *akcija*, za katere je Schwarzkogler kot akterja izbral Heinza Cibulko, ki je bil model tudi za fotografije 2. in 4. akcije, medtem ko je za 5. akcijo pred kamero poziral Hermann Nitsch.¹⁹ Schwarzkogler je nastopal v vlogi režiserja, idejno je načrtoval, nadzoroval produkcijo fotografij in aranžiral sceno.

Na večini Schwarzkoglerjevih fotografij je vizualizacija poškodbe ali rane predstavljena s kadriranjem popolnoma povitega ali s tkanino delno prekrita telesa. V ta namen uporablja kompresijsko obvezo, belo gazo in druge sanitarne predmete, ki krožijo kot simbolni likovni elementi. Na eni od fotografij v katalogu vidimo izrez trupa do pasu slečenega mladega moškega, ležečega na beli podlagi, z glavo obrnjeno k spodnjemu robu (slika 1).

Ob njegovi glavi je v desnem kotu postavljena velika bela kroglja. Gledalec prizor opazuje od zgoraj navzdol, telo je v diagonalnem položaju, glava in ob njej ležeča kroglja izstopata v prvi plan, medtem ko se preostali del telesa perspektivno oddaljuje. Bela ostra barva dodanih objektov je pri Schwarzkoglerju pogost kompozicijski element s poudarjeno artificialnostjo in neorganskim izvorom. Pojavlja se kot formalna analogija povite figure, a je v

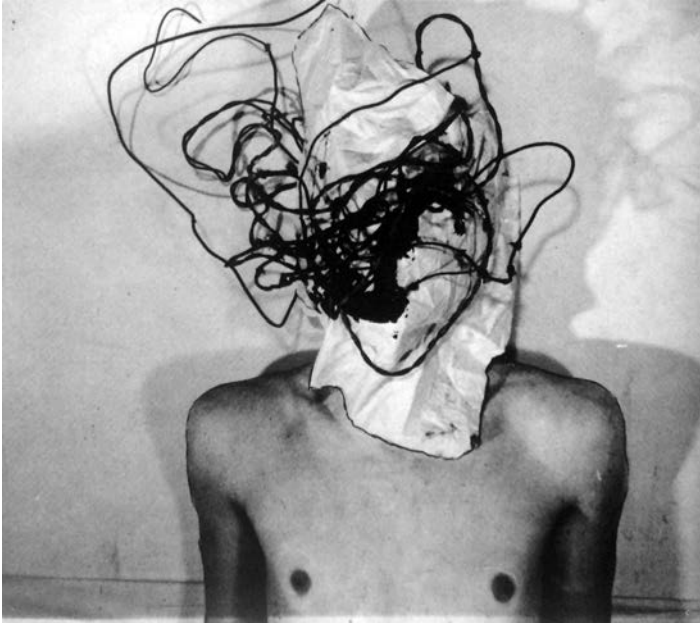
¹⁸ Zanimivo je, da na nobeni fotografiji ne moremo zagotovo identificirati Schwarzkoglerja, saj so vselej dominantni dodatni objekti ali obveze, ki zakrivajo obraz.

¹⁹ Fotograf je bil Ludwig Hoffenreich, četrto akcijo je fotografirala Franziška Cibulka, zadnjo pa Michael Epp. Več o tem v Schröder, 2011, 436-437.



SLIKA 1: fotografija iz razstavnega kataloga: Documenta 5: *Befragung der Realität: Bildwelten heute*, Kassel, Documenta, 1972, str. 73.

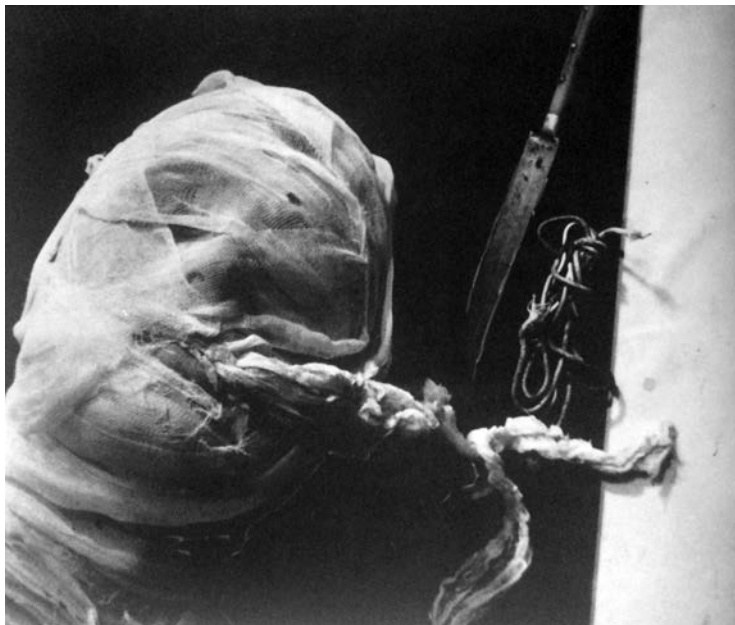razmerju do telesa jasen tujek. Zaradi velikosti, sterilnega videza in prostorske utesnjenosti kroglja učinkuje, kot da utegne glavo potisniti nekoliko stran in streti. Zgornji del desne rame je prekrit s krogljo, vidimo le del komolca. Gledalec ima občutek, kot bi predmet z lastno težo in velikostjo priščipnil del telesa, ga ukleščil in zmečkal, saj telo na fotografiji dejansko prihaja v vidni kader izza/izpod kroglje. Drugo pomembno razmerje se oblikuje na ravni povijanja telesa z medicinskimi materiali. Ležeče telo ima povito glavo, oko pa zatesnjeno z obloženo kompresijsko obvezo, ki nakazuje poškodbo obraza in oslepitev, a tudi kroglja kot vzporedna simbolizacija sočasno celovitega in poškodovanega telesa je popolnoma povita z gazo. Z neprestanim, obsesivnim povijanjem telesa Schwarzkogler objektivizira obolele, ranjene ali manjkajoče dele; v tem smislu je tematiziral tudi oslepitev, kastracijo, krvavenje, hospitalizacijo in



SLIKA 2: Fotografija iz razstavnega kataloga: Documenta 5: *Befragung der Realität; Bildwelten heute*, Kassel, Documenta, 1972, str. 73.

smrt. Še en način, s katerim Schwarzkogler nakazuje okoliščine poškodovanja, so nasilni kompozicijski rezi, ki presekajo, razdvojijo telesne dele in organe; v primeru obravnavane fotografije ta poteka po zgornjem delu medenice in gledalca pušča v nevednosti, kaj se dogaja s preostalim telesom. Schwarzkoglerjev način kadriranja večkrat spominja na fotografske prikaze v medicinskih učbenikih ali priročnikih za prvo pomoč. Dele teles ali parcialne izreze pasivno pušča ležati na beli, sterilni podlagi, da jih fotografski aparat ujame v perspektivi od zgoraj navzdol.²⁰ Na drugi fotografiji vidimo moško telo v centralni legi (slika 2).

²⁰ Ker obstajajo kontaktne kopije fotografij, ki so danes v lasti Zbirke Hummel, vemo, da je Schwarzkogler tovrstne zaostrene reze delal naknadno. Nekateri detajle je poudaril tako, da je iz obstoječih kompozicij napravil izseke, kar ga je vodilo k še večji vidni materializaciji ideje.



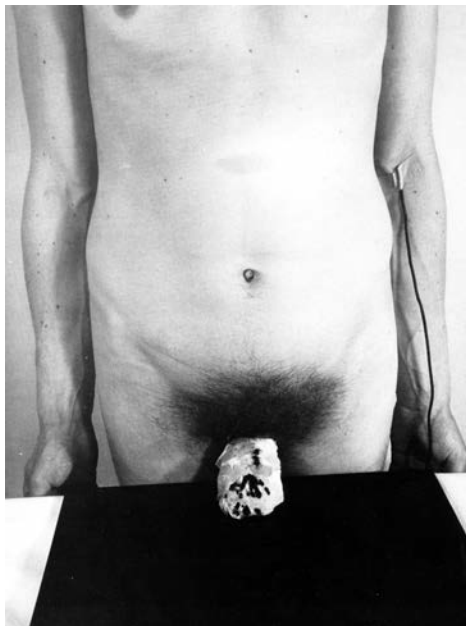SLIKA 3: Rudolf Schwarzkogler, fotografija iz razstavnega kataloga: Documenta 5: *Befragung der Realität; Bildwelten heute*, Kassel, Documenta, 1972, str. 73.

Hitro prepoznamo, da telo ni v pokončnem položaju, ujeto je ležeče. Tokrat sta glava in vrat popolnoma zakrita z belo krpo; figura je nema, brez zavesti ali mrtva, na obrazni del je položen splet električnih kablov. Na videz nedolžni predmeti zdrsnejo v asociativno povezavo z instrumenti električnega šoka, telesnega zavezovanja, mučenja in davljenja. Schwarzkogler problematizira telo medicinskega nasilja, navidezno brez znakov življenja, kot prikazuje izsek popolnoma zastrte, s povoji zatesnjene glave, ki v kader nenavadno prihaja z levega spodnjega kota (slika 3).

Z večkratnim ovijanjem glave in plastenjem bele tkanine so vse odprtine na glavi zaprte, s tem pa so telesu odtegnjene vse biološke funkcije, tako da lahko prej govorimo o zavitem truplu kot o živem bitju. Značaj sterilnega, izčiščenega in snažno belega okolja se pri Schwarzkoglerju stopnjuje s strogo minimalistično

estetiko – belini je v kontrast velikokrat postavljena temna podlaga in skrbno izbran, silno omejen in premišljen repertoar predmetov s simboličnim značajem, zato se jim idejno pripisuje toliko večja teža. Pomemben del Schwarzkoglerjevih fotografij so bele tkanine, medicinski obliži, povoji, gaza in kompresijske obveze.²¹ A veliko bolj grozeči detajli, ki prispevajo k asociaciji nasilne smrti in zavutih trupel, so ostri, koničasti predmeti, kot so noži, secirne škarje, skalpeli, injekcije ali britvice, ki se znajdejo ob telesih. Močno sugestivni predmeti jasno zaznamujejo stopnjevano raziskovanje bolečine, zasramovanja, samopohabljenja, kastracije in lobotomije. V nekatere kadre so umeščena abstraktna in simbolna telesa, kot so mrtva riba, kokošje truplo, električni kabli (asociacija na transfuzijo), farmacevtska embalaža ali bela povita geometrijska telesa. Kljub uporabi različnih medicinskih pripomočkov, s katerimi navadno povezujemo zdravljenje, okrevanje, lajšanje bolečine in oskrbo poškodb, nas Schwarzkoglerjeve umestitve bolj spominjajo na motive mučenja, trpljenja, prizadejanja bolečine. Večkratne sugestije poškodb in smrti Schwarzkogler doseže tudi s ponavljajočim, serijskim upodabljanjem mutilacije in kastracije. Osredotočeni frontalni prikaz ranjenih moških genitalij je pogost Schwarzkoglerjev motiv. Na eni izmed fotografij, ki je verjetno navedla Hughesa k interpretaciji odstranjenega penisa, se gledalec najprej sooči z izredno agresivnim kompozicijskim rezom, ki poteka po prsnem košu moškega telesa, tako da glave in vratu ne vidimo, spodaj pa se fotografija konča pri zgornjem delu nog, kar je v osnovni vizualni logiki sorodno razkosavanju udov, razrezanim in dislociranim telesom ali posameznim prizorom anatomskih fo-

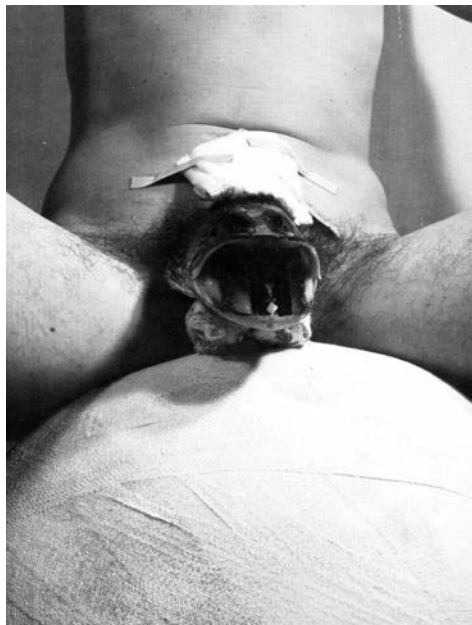²¹ Pri tem se je treba navezati na avtobiografska dejstva, saj je njegov oče, sicer po poklicu zdravnik, v bitki pri Stalingradu izgubil obe nogi in nato samovoljno končal življenje. Badura-Triska, Klocker, 2012, 113.



SLIKA 4: Rudolf Schwarzkogler, fotografija iz razstavnega kataloga: Documenta 5: *Befragung der Realität; Bildwelten heute*, Kassel, Documenta, 1972, str. 73.

renzičnih preparatov. Telo v stoječem položaju je anonimni predmet organiziranega anatomskega ogledovanja (slika 4).

Pred telesom je podlaga s črnim pregrinjalom, na sredino katere je položen obvezan penis, kot da pričakuje zdravstveni pregled in nadaljnjo oskrbo rane. Svetli zavoj je oškropljen s temnimi madeži, kar sugerira še krvavečo, izza zaščitnega povoja delujočo rano. Ob levi roki lahko vidimo črni kabel, ki predstavlja kanilo, vstavljeno v žilo, in puščanje krvi. Schwarzkoglerjeva fotografija učinkuje z močno ekonomijo reduciranja kompozicijskih elementov in hkrati z dramatičnim kontrastom svetlo : temno. Ton telesa, ozadja in povitega dela je v nasprotju s trapezoidno črno podlago in temnostjo sramnih dlak. Izčiščena komunikacija predmetov in telesa ustvarja vtis sterilnega laboratorijskega okolja, zato vsak precizno izbran predmet ali kompozicijska rešitev, ki jo opazimo



SLIKA 5: Rudolf Schwarzkogler, 3. Akcija, črno-bela fotografija (Ludwig Hoffenreich) 38,9 x 29,2 cm (arhiv avtorice).

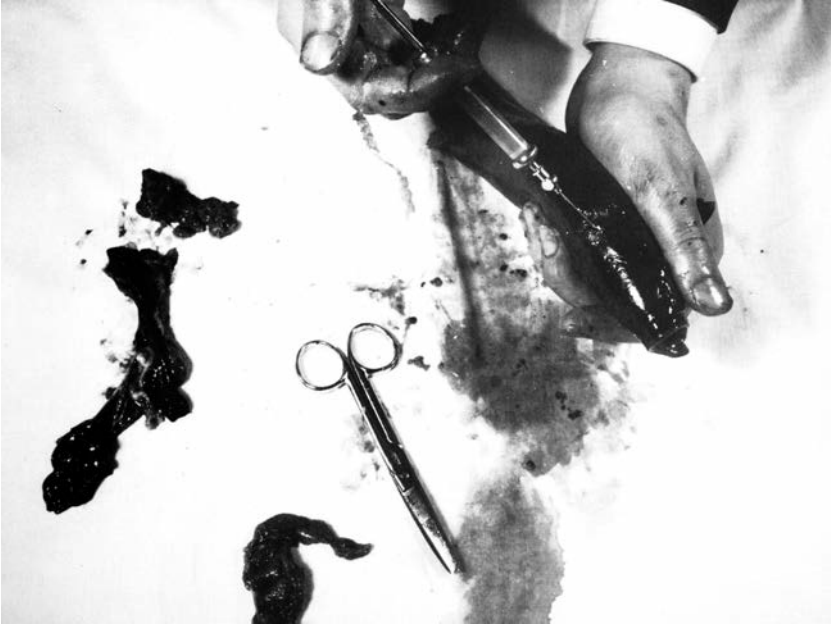pri njegovem delu, pridobi asociativno moč.²² Če Schwarzkoglerjeve fotografije, predstavljene na *Documenti 5*, povežemo v njegov širši opus fotografske serije od 2. do 4. akcije iz leta 1965, lahko prepoznamo njegovo nenehno obravnavo in serijsko ponavljanje rane, poškodbe očesa ali asociativne pretvorbe moškega v ženski genitalni organ; poškodba in odstranjevanje penisa sta vodilni motiv žive rane, ki procesualno vodi v smrt. Pogosti rez po zgornjem delu trupa brez glave in rok ponovno zasledimo na sliki go-

²² Schwarzkoglerjeva barvna izbira je že od začetnih nastopov silno zreducirana, na začetku poleg bele barve uporablja še modro z izrazito hladnim, distanciranim prizvokom, hkrati pa k izčiščenemu učinku prispeva nabor kvadratnih, geometriziranih površin ali teles (pri tem lahko potegnemo vzporednice z njegovimi zgodnejšimi slikarskimi objekti, kot je *Ohne Titel, Sigmund-Freud-Bild*, 1965, Mumok, Dunaj).

lega moškega; telo je v frontalno sedečem položaju na beli krogli s široko razprtimi nogami (slika 5).

Tovrstna postavitev telesa je splošno uveljavljena v pornografskih podobah ženskih genitalij: široko razprte noge z razmaknjenimi sramnimi ustnicami in v perspektivističnem pogledu od spodaj navzgor, ki je tudi znan kader Courbeteve slike *L'Origine du monde* (1866). Moški spolni organ je odsoten, na njegovem anatomskega mestu pa so transplantirana široko odprta ribja usta s pogledom v globoko odprtino notranjosti mesa, kar je nedvomna sugestija ženskih rodilnih organov. Na novo tvorjeni vsadek je obdan z gazo, ki daje vedeti, da gre za svež poseg, še celečo se rano. Prehod od rane k ženskemu organu rabi za označevanje manjka, propadanja, uničenja in smrti. Schwarzkoglerjeve fotografije je mogoče zlahka povezati v linearno naracijo z osrednjo temo postopnega razvijanja ranjenega, obolelega, poškodovanega in skopljenega moškega uda. Na eni od fotografij (slika 6) prikazuje izsek rok pri delu. V organsko, krvavo in sluzasto falusoliko tkivo poteka vbrizgavanje injekcije, ki napoveduje, da se je ekscizija že zgodila. Fotografski rez znova izsili podobo nevidnega, anonimnega izvajalca, poglobitve so samo roke in z njimi povezana operacija. Del upodobljenega prizora so tudi medicinske škarje in krvavi, kožni deli že odstranjenega organa ali tkiva.

Prepoznamo lahko, da rana pri Schwarzkoglerju ni zgolj stanje poškodovanja ali odstranjevanja telesne materije niti samo dramatičen vizualen učinek, temveč kroži kot psihična vsebina, zato sta toliko pomembnejša fotografski način kadriranja različnih telesnih izsekov in njihovo ponavljanje, ki gledalca zadene in angažira na čustveni ravni. Pri tem se lahko opremo na Barthesov izraz *punctum* – pretrganje, režo, kjer fotografiji spodleti, da bi realnost neprizadeto dokumentirala kot pretekli dogodek. Fotografija sama na sebi vedno vsebuje dodatno subverzivno točko, ki nas zbode ali v nas



SLIKA 6: Rudolf Schwarzkogler, 2. Akcija, črno-bela fotografija
(Ludwig Hoffenreich) 17,8 x 23,5 cm (arhiv avtorice)

povzroči udarnino, ki sproži delovanje psihičnega spomina.²³ Pri Schwarzkoglerju je forma rane zevajoča in grozeča živa odprtina, predrtina v telo; videnje nezaustavljenega krvavenja pa nam potencirajo in izostrijo različne oblike sterilne gaze, kompresijske obveze, obliži in drugi sanitarni materiali. Meseno tkivo zaznavamo vzporedno s predmeti, kot madež na površini gaze ali kot drenažo za odvajanje izcedka. Schwarzkoglerjeva rana ne poruši zgolj idealnega likovnega telesa, temveč ustvarja zabrisano in tesnobno mejo med notranjim in zunanjim telesom, med življenjem in smrtjo.

Točka, kjer Hughesu upravičeno očitamo nereflektirano kritiko avantgardne podobe, ni asociativno povezovanje rane in umetniškovega delovanja, temveč neposredno poenostavljeno prevajanje

²³ Fried, 2008.

življenja v umetnost. Povojno stanje je vizualna umetnost zaznala s kazanjem izgube zaupanja v tradicionalne avtoritete, ki bi subjektu predpisovale način življenja in kode obnašanja, hkrati pa so se porušile tradicionalne meje, ki zadevajo seksualnost in telo, kar je subjektu dalo možnost, da sam oblikuje svojo identiteto. Dunajski akcionisti so z ekscesivnimi nastopi, ki so občinstvo pogosto neposredno prestregli s praksami uriniranja, ekskrementiranja, pljuvanja, slikanja s krvjo, telesnimi orgijami in genitalnimi izvajanji, preizkušali meje razmerij med individualnim in družbenim telesom, raziskovali in predirali so omejitve med umetnostjo in življenjem, hkrati pa so s tovrstnimi umetniškimi akcijami in performativnimi dogodki radikalno spreverili idejo o materialnosti in površini umetniškega objekta. Modernistična famozna definicija Mauricea Denisa iz leta 1890, kjer je slika primarno definirana kot ravna površina, v določenem redu pokrita z barvami, še preden lahko postane bojni konj, akt ali katera koli anekdota, je radikalno zvrnjena v živo, utripajoče meso umetnika. Fascinantno ni zgolj delujoče umetnikovo telo kot umetniško sredstvo, temveč telo kot recepcijska materija umetniške akcije, vdorov v intimnost, nasilja, incizij in poškodb. Drugače od Hughesa, ki Schwarzkoglerjevo ranjenost in kastracijo razume kot znak propadlega umetnika, ki nima ničesar povedati in mora žrtvovati še zadnji kos sebe, sta za Georgesu Batailla samopohabljenje in kastracija nujni pogoj vsakega ustvarjalnega procesa. Umetnikovo samopohabljenje in nastalo rano formulira ob razmišljanju o ikonografiji sonca in sončnic v van Goghovem slikarstvu v letih 1888–1890, ko se ta začne izrazito pojavljati in doseže višek v umetnikovi samoodstranitvi ušesa na božični večer leta 1888 in njegovem samomoru leta 1890. Za Batailla je samopohabljenje primerljivo s transgresijo družbene meje in odmirom od človeških zakonov, ki jih lahko s seboj prenaša in nato v novi formi utelesi umetnik. Umetnost se lahko rodi iz obsesivnega

stanja neozdravljive norosti, delirija, iz odprtih in zevajočih ran, ki se ne celijo, telesnih raztrganin ušesa ali avulzij očesa. Parcialni deli telesa so atributi bogov. V tem kontekstu je pohabljenje primerljivo z religioznim žrtvovanjem, dobro znanim predvsem v mitologiji, ko se bog sonca razkosa in iztrga lastne dele, da se na ta način da v novo produkcijo človeštva.²⁴

Pohabljeno, ranjeno telo je Schwarzkoglerju služilo za označevanje destrukcije in distance do klasičnega celovito zaprtega telesa. Umetnik je v akcijski fotografiji predeloval novo formo telesa, ki temelji na telesnih odprtinah, ranah, mutilacijah in biva v zabrisanem stanju – niti kot del biološkega življenja niti kot truplo. Vzgib samopohabljanja v zasebnosti sterilnega okolja, ki je Schwarzkoglerja ves čas mučil, je način, na katerega povojni umetnik na skrajnih mejah (svojega) telesa, na poslednjem, silno občutljivem teritoriju figure, ki ga Giorgio Agamben imenuje “golo življenje”, raziskuje lastno identiteto. Schwarzkogler na simbolno-ritualni ravni izvaja rez v telo, vedno znova zarisuje fisuro, ki jo je mogoče brati kot umetnikovo simbolno smrt, obteženost modernega subjekta s propadanjem, destrukcijo, bolečino, krhkostjo, a hkrati ravno ta rez, rana v likovni formi, govori o razširitvi in novi konfiguraciji subjekta, ki kot del sebe nosi razbitje telesa, uničenje vitalnih funkcij in biti. Zarezovanje in kastracija sta postala način bivanja modernega subjekta in s tem tudi nove avtoritete in zakona. Rezanje po delih in razkosavanje starega telesa je z nasilno destrukcijo prineslo možnost novega sestavljanja sveta.

Bibliografija

BADURA-TRISKA, E., ur., KLOCKER, H., ur. (1992): *Rudolf Schwarzkogler: Leben und Werk*, Klagenfurt, Ritter.

²⁴ Bataille, 1970, 263.

- BADURA-TRISKA, E., KLOCKER, H. (2012): *Wiener Aktionismus, Kunst und Aufbruch im Wien der 1960er-Jahre*, Köln, Verlag der Buchhandlung Walther König.
- BATAILLE, G. (1970): "La mutilation sacrificielle et l'oreille coupée de Vincent Van Gogh", v: Hollier, D., ur., *Premiers écrits: 1922-1940*, Gallimard, Paris, 258-270.
- BEAUVOIR, S. (1999): *Drugi spol* (slov. prev. Suzana Koncut), Ljubljana, Delta.
- BRACHER, M., ur. (1994): *Lacanian theory of discourse: subject, structure, and society*, New York, New York University Press.
- DIDI-HUBERMAN, G. (2007): *L'image ouverte: motifs de l'incarnation dans les arts visuels*, Paris, Gallimard.
- DOUGLAS, M. (2010): *Čisto in nevarno: analiza konceptov nečisto- sti* (slov. prev. Marija Zidar), Ljubljana, Študentska založba.
- FRIED, M. (2008): *Why photography matters as art as never before*, Yale University Press, New Haven.
- HUGHES, R. (1972): "The Decline and Fall of the Avant-Garde," *Time*, 18. december, 1972, 111-112.
- LUBELL, W. M. (1994): *The metamorphosis of Baubo: myths of woman's sexual energy*, Nashville, Vanderbilt University Press.
- MIKUŽ, J. (2007): "Arma Christi: ikonografija razkosanega telesa", *Acta historiae artis Slovenica*, 12, str. 17-28.
- MIKUŽ, J. (2013): *Le sang et le lait dans l'imaginaire médiéval*, elektronski vir, Ljubljana, Založba ZRC.
- RUBIN, M. (1997), *Corpus Christi: The Eucharist in Late Medieval Culture*, Cambridge, Cambridge University Press.
- SCHRÖDER, G. (2011): *Schmerzensmänner: Trauma und Therapie in der westdeutschen und österreichischen Kunst der 1960er Jahre*; *Baselitz, Beuys, Brus, Schwarzkogler*, München, Rainer, Fink.